

ASPECTOS GERAIS,  
TÉCNICAS DE  
APLICAÇÃO E  
EFEITOS  
COLATERAIS DO  
USO DO ÁCIDO  
HIALURÔNICO NA  
BIOMEDICINA  
ESTÉTICA

GENERAL  
ASPECTS,  
APPLICATION  
TECHNIQUES AND  
SIDE EFFECTS OF  
THE USE OF  
HYALURONIC ACID  
IN AESTHETIC  
BIOMEDICINE

SOUZA, Wanessa De Oliveira [1]

[1] Mestranda em ciências da saúde, graduanda em biomedicina pela Faculdade Joaquim Nabuco (UNINABUCO), graduada em Estética pela Fundação Mineira de Educação e Cultura (FUMEC), Pós graduada em estética avançada e educação a distância pela Uniasselvi e Pós graduada em acupuntura pela Faculdade da Região Serrana (FARESE).  
wanessadeoliveirasouza@gmail.com

RESUMO

Este estudo descreve e analisa os aspectos gerais, técnicas de aplicação e efeitos colaterais do uso do ácido hialurônico na biomedicina estética. Levando em conta que a estética é factualmente um dos segmentos mais poderosos da economia, há uma enorme procura por procedimentos estéticos para amenizar as desordens corporais e faciais. A sociedade contemporânea está cada vez mais preocupada em manter uma aparência jovem e harmoniosa, levando a busca constante por métodos que amenizem ou retardem a expressão desses sinais, permanecendo assim com a aparência da pele jovem por mais tempo. Atualmente, a utilização de preenchedores na estética expandiu consideravelmente. Se tornando ferramenta cada vez, mas usada no auxílio ao rejuvenescimento. Há atualmente numerosos tipos distintos de preenchedores, todavia não há no mercado um preenchedor ideal, puro e sem efeitos adversos. Dentre os preenchedores, o ácido hialurônico (AH) é o que mais se aproxima dessas peculiaridades esperadas, por essa razão é o que tem sido mais utilizado, no entanto salienta-se que ele pode apresentar alguns efeitos adversos. O presente estudo teve como objetivo descrever e analisar os aspectos gerais e técnicas de aplicação do ácido hialurônico na biomedicina estética, expor seus riscos e enumerar as suas possíveis complicações. Para tanto realizou-se uma pesquisa bibliográfica nas principais bases de dados, a biblioteca virtual em saúde (bvs); scientific electronic library online (scielo), Google acadêmico e lilacs. Concluindo então que o AH é uma alternativa eficaz e relativamente segura para diversos usos na biomedicina estética.

**Palavras-chave:** Preenchedores. Envelhecimento Facial. Ácido Hialurônico. Biomedicina estetica.

ABSTRACT

This study describes and analyzes the general aspects, application techniques and side effects of the use of hyaluronic acid in aesthetic biomedicine. Taking into

account that aesthetics is factually one of the most powerful segments of the economy, there is a huge demand for aesthetic procedures to alleviate body and facial disorders. Contemporary society is increasingly concerned with maintaining a youthful and harmonious appearance, leading to the constant search for methods that soothe or delay the expression of these signs, thus remaining with the appearance of young skin for a longer time. Currently, the use of fillers in aesthetics has expanded considerably. Becoming a tool every time, but used to aid rejuvenation. There are currently many different types of fillers, however there is no ideal, pure filler on the market without adverse effects. Among the fillers, hyaluronic acid (HA) is the closest to these expected peculiarities, for this reason it is the one that has been most used, however it is emphasized that it can have some adverse effects. The present study aimed to describe and analyze the general aspects and techniques of application of hyaluronic acid in aesthetic biomedicine, expose its risks and list its possible complications. To this end, a bibliographic search was carried out in the main databases, the virtual health library (bvs); scientific electronic library online (scielo), academic Google and lilacs. Concluding then that HA is an effective and relatively safe alternative for several uses in aesthetic biomedicine.

**Keywords:** Fillers. Facial aging. Hyaluronic acid. Aesthetic biomedicine.

## 1 INTRODUÇÃO

A estética é factualmente um dos segmentos mais poderosos da economia, o Brasil é o terceiro maior consumidor mundial de produtos de beleza e serviços de estética, devido a enorme procura por procedimentos estéticos para amenizar as desordens corporais e faciais. A sociedade contemporânea está cada vez mais preocupada em manter uma aparência jovem e harmoniosa, pois através da aparência da pele é possível observar o avanço da idade, levando a busca por recursos que possam amenizar esses efeitos, fomentando assim o mercado da estética a evoluir seus protocolos, produtos e serviços, devido a essa demanda crescente, há a necessidade de uma constante evolução das terapêuticas disponíveis na estética, impulsionando assim a pesquisa científica na área da biomedicina estética (DA ROCHA BRITO; FERREIRA, 2018; SANTONI, 2018; FERREIRA; CAPOBIANCO, 2016).

A pele é o órgão do corpo humano com maior extensão, ela forma uma barreira semipermeável que fornece proteção e regulação entre os meios internos e externos do corpo humano, ela determina a aparência, a característica racial e sexual (SANTONI, 2018; PEREIRA; DELAY, 2017). O ácido hialurônico está presente naturalmente na matriz extracelular dos tecidos conectivos, líquido sinovial, líquido intraocular e corpo vítreo do olho, além do tecido epitelial, onde ele forma a matriz fluida elástica e viscosa que circunda as fibras colágenas, elásticas e estruturas intercelulares. Sua concentração na pele reduz com o

passar da idade, resultando em decréscimo da hidratação tornando a derme menos volumosa formando os transtornos que caracterizam o envelhecimento da pele. (DA ROCHA BRITO; FERREIRA, 2018; CROCCO; ALVES; ALESSI, 2012).

Com o passar dos anos a pele sofre câmbios nas suas características devido a fatores intrínsecos e extrínsecos, ocasionando uma redução da elasticidade do tecido e da sua camada adiposa, atrofia, perda de colágeno, entre outros, tornando assim os sinais característicos do envelhecimento da pele mais visíveis, surgem então as rugas, linhas de expressão, redução da hidratação e da luminosidade e aumento da flacidez. Por esse motivo os indivíduos estão em busca constante por métodos que amenizem ou retardem a expressão desses sinais, permanecendo assim com a aparência da pele jovem por mais tempo (DA ROCHA BRITO; FERREIRA, 2018; CROCCO; ALVES; ALESSI, 2012; SANTONI, 2018).

Atualmente, a utilização de preenchedores na estética expandiu consideravelmente. Se tornando ferramenta cada vez, mas usada no auxílio ao rejuvenescimento. Há atualmente numerosos tipos distintos de preenchedores, classificados em temporários, semipermanentes (permanência mínima de 18 meses no tecido) e permanentes, também são caracterizados de acordo com a sua composição em colágeno, ácido hialurônico, ácido poli lático, polimetilmetacrilato e hidroxiapatita (CROCCO; ALVES; ALESSI, 2012; SANTONI, 2018). Os preenchedores são indicados para o tratamento de ríndes, reparação de cicatrizes atróficas e pequenas imperfeições cutâneas, além do aperfeiçoamento do contorno facial. É esperado que eles proporcionem excelente resultado estético, tenha extensa duração, sejam estáveis e seguros, com mínimas complicações (CROCCO; ALVES; ALESSI, 2012).

Todavia não há no mercado um preenchedor ideal, puro e sem efeitos adversos. Dentre os preenchedores, o ácido hialurônico (AH) é o que mais se aproxima dessas peculiaridades esperadas, por essa razão é o que tem sido mais utilizado, no entanto salienta-se que ele pode apresentar alguns efeitos adversos. Ele é um preenchedor reabsorvível temporário da família dos glicosaminoglicanos (GAG), com origem sintética ou animal, é usado para minimizar os danos na pele devido a sua considerável atividade higroscópica, fornecendo preenchimento, volume, sustentação, hidratação e elasticidade da pele retardando assim os sinais de envelhecimento (CROCCO; ALVES; ALESSI, 2012; SANTONI, 2018; GARBUGIO; FERRARI, 2010; SALLES *et. al.*, 2011). Diante desse cenário e levando em consideração que o ácido hialurônico, atualmente tem diversas aplicações tanto na estética quanto em outras

áreas, espera-se com esse artigo descrever e analisar os aspectos gerais e técnicas de aplicação do ácido hialurônico na biomedicina estética, expor seus riscos e enumerar as suas possíveis complicações, dessa forma, o problema de pesquisa tem como pergunta norteadora: Quais os aspectos gerais, técnicas de aplicação e efeitos colaterais do uso do ácido hialurônico na biomedicina estética? Para responder à pergunta norteadora apresentada no problema de pesquisa, este estudo teve como objetivo descrever as principais características, as técnicas de aplicação do ácido hialurônico na biomedicina estética, descrever seus riscos e enumerar as suas possíveis complicações.

Justifica-se essa pesquisa por considerar fundamental a apropriação da literatura para avançar no conhecimento a respeito das diversas aplicações do ácido hialurônico na biomedicina estética, seus riscos e possíveis efeitos colaterais. Após uma análise da literatura especializada, refletiu-se que, todavia, não há estudos científicos suficientes que relacionem o ácido hialurônico, suas aplicações, riscos e efeitos adversos na área da biomedicina estética, tornando fundamental a realização de pesquisas científicas nessa área.

## 2 FUNDAMENTAÇÃO TEÓRICA

### 2.1 SISTEMA TEGUMENTAR HUMANO

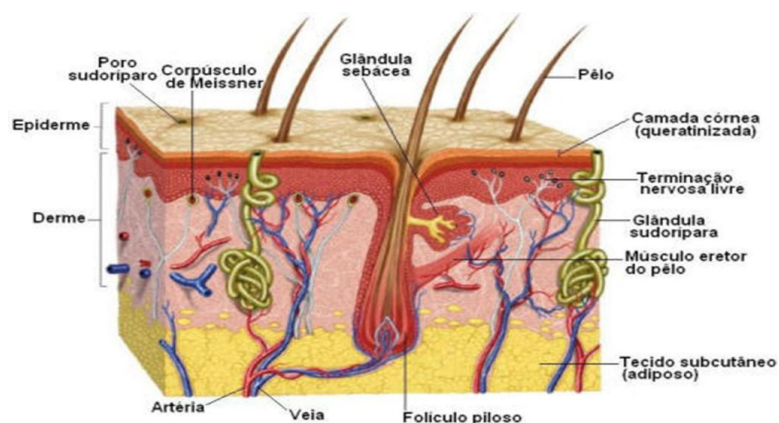
A pele é o maior órgão do corpo humano, dado que, ela reveste toda a extensão corporal, tem cerca de 4,5 Kg, ou seja, 15% do volume corporal humano. Dispõe de estruturas especializadas, flexíveis, resistentes e complexas, sendo encarregada por numerosas atribuições extremamente importantes, tais como a transpiração, percepção, proteção física e imunológica, pigmentação, nutrição, queratogênese, defesa, metabolização, absorção, secreção, excreção e a termorregulação, assim sendo a pele se comporta como isolante térmico, regulando a perda hídrica e de eletrólitos, conservando assim a temperatura corporal (NAYLOR; WHATSON; SHERRATT, 2011; DA ROCHA BRITO; FERREIRA, 2018; RUIVO, 2014; JUNQUEIRA; CARNEIRO, 2013; MONTANARI, 2016; ESMERALDO, 2014).

A pele age como uma membrana envolvente e isolante, uma barreira física contra agressões externas, reduzindo a penetração de substâncias estranhas, químicas e nocivas,

protegendo contra a ação de microrganismos patogênicos e radiação ultra violeta, além da sua capacidade de regeneração tecidual, um processo complexo que visa a restauração da integridade do tecido lesionado. Os nervos sensoriais e autonômicos são parte estrutural da pele, eles são necessários para detecção do toque, vibração, pressão, temperatura, dor e prurido, suas propriedades biomecânicas agem em resposta à força de deformação (NAYLOR; WHATSON; SHERRATT, 2011; DA ROCHA BRITO; FERREIRA, 2018; RUIVO, 2014; JUNQUEIRA; CARNEIRO, 2013; MONTANARI, 2016; ESMERALDO, 2014).

Três camadas sobrepostas compõe a pele. A epiderme é a camada a mais superficial, é a principal barreira de defesa, a intermediária é uma camada muito vascularizada denominada derme e a camada mais profunda é a hipoderme, constituída de tecido adiposo. Na figura 1 temos a representação gráfica das estruturas do sistema tegumentar humano. Elas executam suas funções de forma autônoma, experimentando regulação, modelação molecular e celular enquanto desempenharem suas funções. A água compõe cerca de 70% da pele, se distribuindo pelas camadas, sendo a hipoderme a mais hidratada, possui também proteínas, lipídeos, glucídios e sais minerais (NAYLOR; WHATSON; SHERRATT, 2011; DA ROCHA BRITO; FERREIRA, 2018; JUNQUEIRA; CARNEIRO, 2013; MONTANARI, 2016; ESMERALDO, 2014).

**Figura 1-** Estruturas do sistema Tegumentar Humano



Fonte: (Oliveira, 2011).

### 2.1.1 Epiderme, derme e hipoderme

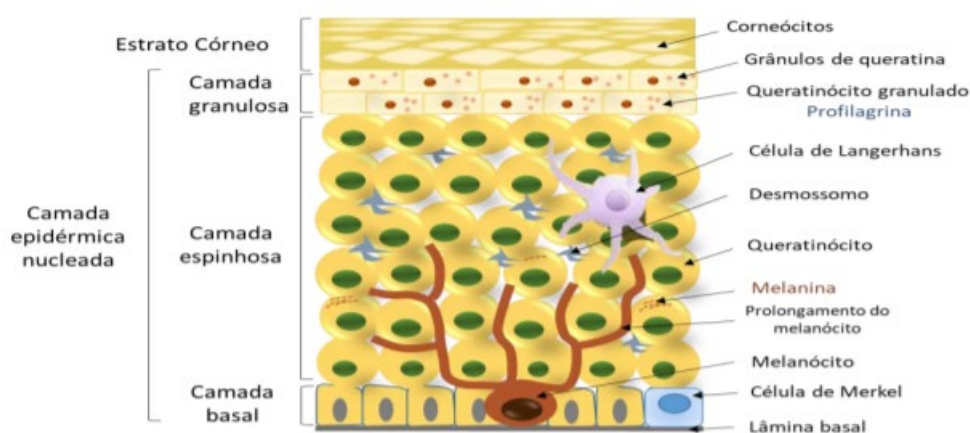
A epiderme é constituída por epitélio pavimentoso estratificado que se renova continuamente. Os capilares da derme superficial adjacente nutrem a epiderme por difusão pois ela é avascular. É composta principalmente de queratinócitos (>90%), essas células mantem a homeostasia e a constante renovação dos folículos pilosos da epiderme, essa diferenciação renova o epitélio ao longo da vida pela queratinização, os queratinócitos se deslocam progressivamente a partir da membrana basal até a superfície da pele, onde descamam, formando ao longo deste trajeto várias camadas distintas, figura 2, são elas: o estrato basal ou germinativo, a camada mais profunda, ligadas a derme pelos hemidesmossomas que estão fixados a membrana basal, esse estrato é constituído de uma única camada de queratinócitos na sua maioria, intercalados por células de Merkel e melanócitos, sendo os melanócitos responsáveis pela produção de melanina que conferem a pigmentação da pele (NAYLOR; WHATSON; SHERRATT, 2011; DA ROCHA BRITO; FERREIRA, 2018; JUNQUEIRA; CARNEIRO, 2013; MONTANARI, 2016; ESMERALDO, 2014).

O estrato espinhoso ou de Malpighi está localizado sobre o estrato basal e se constitui de 8 a 10 camadas de células, contem desmossomos e célula de Langerhans que participam da função imunitária. O estrato granuloso está constituído por 2 a 5 camadas de células achatadas com estrutura granular devido a presença de grãos de querato-hialina que atuam como barreira e participam da coesão entre as células devido a sua elevada quantidade de lipídios, fosfolipídios e proteínas. Na superfície desse estrato, o núcleo e organelas da célula se desintegram e a célula morre, formando o estrato córneo, a camada mais superficial da epiderme e contém várias camadas de células pavimentosas mortas, unidas por desmossomos, denominadas corneócitos, são queratinócitos mortos, anucleados e queratinizados, elas são ricas em queratina, lipídios e água, formando uma barreira impermeável (NAYLOR; WHATSON; SHERRATT, 2011; DA ROCHA BRITO; FERREIRA, 2018; JUNQUEIRA; CARNEIRO, 2013; MONTANARI, 2016; ESMERALDO, 2014).

A espessura do estrato córneo pode variar de acordo com a região do corpo, chegando a 1,5 mm nas plantas dos pés e palma das mãos, onde ganha uma camada adicional palmo-plantar, o estrato lucido, essa camada é composta por células mortas, homogêneas e

translúcidas cuja função é de proteção. A renovação celular dura aproximadamente 28 dias, podendo sofrer alterações ocasionada por processos patológicos (NAYLOR; WHATSON; SHERRATT, 2011; DA ROCHA BRITO; FERREIRA, 2018; JUNQUEIRA; CARNEIRO, 2013; MONTANARI, 2016; ESMERALDO, 2014).

**Figura 2-** Camadas da epiderme



Fonte: (SOUSA, 2018).

Composta por substância fundamental amorfa, anexos cutâneos córneos e diversas células, dentre elas, temos o fibroblastos, responsável pela síntese de colágeno e elastina, a derme está localizada acima da hipoderme e abaixo da epiderme, unida a epiderme pela junção dermoepidérmica, uma estrutura composta por fibroblastos, esses formam o colágeno e a elastina que oferecem resistência contra forças externas que causam deformação, servindo como barreira impermeável, e realizando a sinalização para crescimento e regeneração tecidual. A derme possui espessura variável e grande resistência contra agressões mecânicas, nela se encontram estruturas vasculares e nervosas, glândulas sebáceas e sudoríparas e folículos pilosos. Abaixo da derme, há também, a hipoderme, formado por tecidos fibrosos, elásticos e gordurosos (NAYLOR; WHATSON; SHERRATT, 2011; DA ROCHA BRITO; FERREIRA, 2018; JUNQUEIRA; CARNEIRO, 2013; MONTANARI, 2016; ESMERALDO, 2014).

A derme se segmenta em derme superficial ou papilar, localizada na junção dermoepidérmica, é muito vascularizada, rica em fibras e terminações nervosas, viabilizando os trocas metabólicos com a camada germinativa, possui várias células e finos feixes

fibrilares; já a derme profunda ou reticular, está localizada na parte inferior da derme, ela é composta por feixes calibrosos de colágeno, e finalmente a derme adventícia, constituída por finos feixes de colágeno, distribuída entre os anexos e vasos. A hipoderme é a camada mais profunda da pele localizada abaixo da derme reticular, ela se relacionando em sua porção superior com a derme profunda, constituindo-se a junção dermo-hipodérmica (NAYLOR; WHATSON; SHERRATT, 2011; DA ROCHA BRITO; FERREIRA, 2018; JUNQUEIRA; CARNEIRO, 2013; MONTANARI, 2016; ESMERALDO, 2014).

A hipoderme possui espessura variável e está formada exclusivamente de adipócitos, colágeno e vasos sanguíneos, esses com maior calibre que os da derme, ela se comporta como uma tela subcutânea, tecido subcutâneo ou fáscia superficial. Ela funciona como um reservatório de energia que se denomina tecido adiposo, um isolante térmico que além de amortecer a pele permitir sua mobilidade sobre os tecidos adjacentes. A distribuição do tecido adiposo não é uniforme em todas as regiões do corpo, algumas regiões podem não acumular gordura, como as pálpebras, a cicatriz umbilical, a região do esterno, o pênis, e as dobras articulares. Em outras regiões em contra partida, há maior acúmulo de tecido adiposo: a porção proximal dos membros e as porções laterais da parede abdominal (NAYLOR; WHATSON; SHERRATT, 2011; DA ROCHA BRITO; FERREIRA, 2018; JUNQUEIRA; CARNEIRO, 2013; MONTANARI, 2016; ESMERALDO, 2014).

O colágeno é a proteína mais abundante e funcional presente no corpo humano, ela constitui o arcabouço extracelular em todos os seres vivos, oferece resistência e integridade estrutural a vários órgãos e tecidos, atua também no processo de cicatrização e/ou regeneração tecidual além de auxiliar na hidratação da pele. Há dezenove classes distintas de colágeno, distribuídas entre tipos I a XIX. O tipo I é o mais abundante no corpo humano, ele é o mais importante para a elasticidade do tecido, enquanto o tipo IV, integra a junção dermoepidérmica e membrana basal. O colágeno representa 30% da derme total e 75% deste, é formado pelo colágeno tipo I e tipo III (NAYLOR; WHATSON; SHERRATT, 2011; DA ROCHA BRITO; FERREIRA, 2018; RUIVO, 2014; JUNQUEIRA; CARNEIRO, 2013; MONTANARI, 2016; ESMERALDO, 2014).

A elastina é uma proteína fibrosa com resistência elástica que permite que a pele recupere sua forma original após ser tracionada. Essas fibras são finas na derme papilar, permitindo que haja ramificações verticais em relação à epiderme, e grossas com orientação



horizontalizada na derme reticular. Elasticidade é a capacidade da pele em retornar ao seu estado inicial, após cessarem as forças que provocam essa extensão. Esta capacidade depende da atividade das fibras elásticas e colágenas, e do estado de hidratação da substância fundamental, determinando a importância da manutenção do conteúdo hídrico da pele (NAYLOR; WHATSON; SHERRATT, 2011; DA ROCHA BRITO; FERREIRA, 2018; RUIVO, 2014; JUNQUEIRA; CARNEIRO, 2013; MONTANARI, 2016; ESMERALDO, 2014). Considerando que a pele é o receptor de diversas substâncias de atuação cosmética, considera-se fundamental o conhecimento das suas estruturas e da sua fisiologia, do mesmo modo é imprescindível o aprendizado das nuances do envelhecimento cutâneo (DA ROCHA BRITO; FERREIRA, 2018; RUIVO, 2014; SANTONI, 2018).

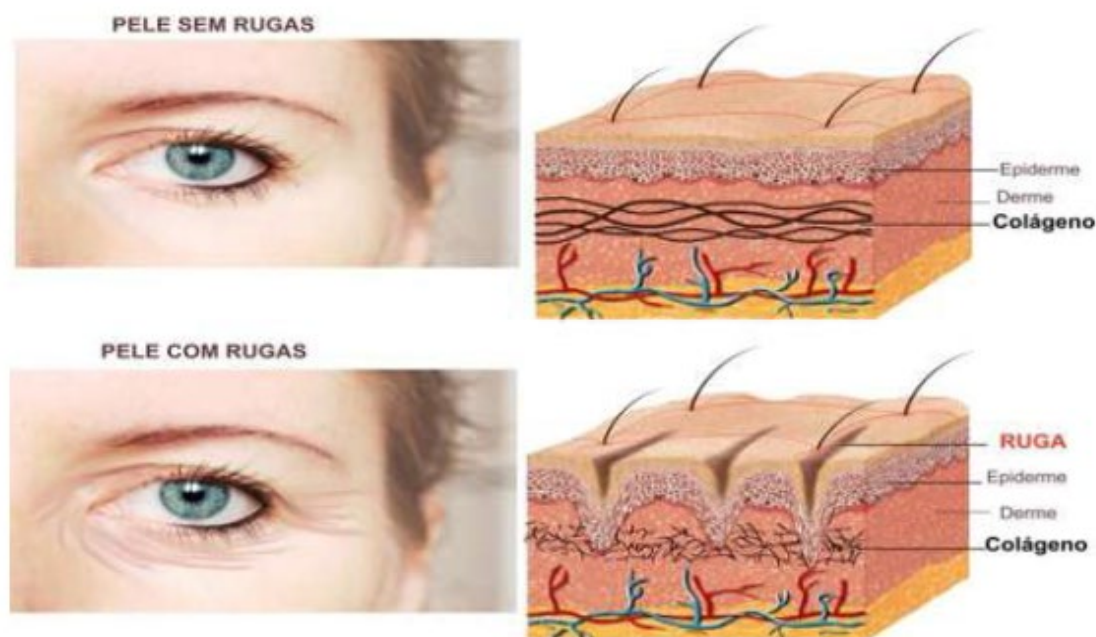
### 1.1.2 Envelhecimento cutâneo

O envelhecimento é um processo complexo e multifatorial, são alterações morfológicas, fisiológicas, bioquímicas, estéticas e funcionais, acarretando decréscimo das funções biológicas do corpo humano, resultando em alterações visíveis na aparência da pele ao longo do tempo, devido a degradação dos seus componentes estruturais, variação da textura e da cor, caracterizando assim envelhecimento visível da pele, nota-se o aparecimento de rugas, flacidez, manchas, diminuição da capacidade de regeneração dos tecidos, perda do tônus, da hidratação, do viço, aumento da fragilidade capilar e da aspereza da pele, figura 3. O envelhecimento está classificado em intrínseco ou cronológico, este é previsível, progressivo e inevitável, a pele cronologicamente envelhecida apresenta, palidez, ressecamento, rugas finas, flacidez, redução do tecido adiposo, alopecia e tumores cutâneos benignos (SANTONI, 2018; HOORENS; ONGENAE, 2012; SALLES, *et. al.*, 2011; DA ROCHA BRITO; FERREIRA, 2018).

Já o envelhecimento extrínseco ou foto envelhecimento é oriundo e cumulativo de fatores como a exposição crônica a radiações ultravioletas (UV), poluição, radiação infravermelha, sedentarismo, má alimentação, estresse, consumo de álcool e tabaco. A pele foto envelhecida apresenta rugas, sardas, lentigos, telangiectasias, ritides superficiais e profundas, tumores cutâneos benignos, neoplasias malignas hiperpigmentação, hipopigmentação, sendo a hipomelanose gutata a mais comum (SANTONI, 2018;

HOORENS; ONGENAE, 2012; SALLES *et. al.*, 2011). As ritides estão classificadas em dinâmicas, que surgem devido a mimica facial e movimentos repetitivos, as estáticas são oriundas da fadiga de estruturas da pele, e as gravitacionais estão relacionadas com a flacidez e ptose tissular (SANTONI, 2018; HOORENS; ONGENAE, 2012; SALLES *et. al.*, 2011).

**Figura 3** – Pele jovem versus pele envelhecida



Fonte: DA ROCHA BRITO; FERREIRA, 2018

Aproximadamente 80% do envelhecimento facial está relacionado ao foto envelhecimento, cujos principais vilões são os radicais livres, estes são moléculas de oxigênio instável que surgem devido ao estresse oxidativo ocasionado pela presença de diversos fatores, tais como, estresse, radiação solar, pesticidas, a fumaça do cigarro e a poluição. O acúmulo de radicais livres gera alterações nos componentes do tecido conectivo, dos quais se pode citar, o aumento da atividade proliferativa dos fibroblastos, redução e desorganização das fibras de colágeno e elastina e a diminuição do ácido hialurônico na pele (SANTONI, 2018; HOORENS; ONGENAE, 2012; SALLES *et. al.*, 2011; GARBUGIO; FERRARI, 2010). Alguns autores mencionam que independente das causas do envelhecimento cutâneo há algumas características que devem ser consideradas, observe a tabela abaixo:

**Tabela 1-** Localização das peculiaridades do envelhecimento cutâneo

<b>Autor</b>	<b>Localização</b>	<b>Características</b>
-SANTONI (2018)  -HOORENS; ONGENAE, (2012)  -SALLES <i>et. al.</i> , (2011)	Epiderme	-Achatamento da junção dermoepidermica. -Redução do número de melanócitos de 8 a 20% por década, a partir dos 30 anos, o que pode resultar em hipocromias. -Ativação dos melanócitos em alguns casos ocasionando hiperpigmentações. - Diminuição de lipídeos intercelulares tais como: cerâmicas, colesterol e ácidos graxos, fundamentais funcionalmente na barreira cutânea, essa diminuição torna a pele susceptível a perda transepidermal de água, ocasionando descamações, fissuras e ressecamento.
-SANTONI (2018)	Derme	- Achatamento das papilas dérmicas. -Comprometimento da nutrição celular. -Redução do número de fibroblastos. -Decréscimo de 1% ao ano na produção de colágeno e elastina. -Regressão da vascularização. -Redução das glicosaminoglicanos (AH).
-SANTONI (2018)	Tecido subcutâneo	-Redução do tecido adiposo na face, dorso das mãos e região tibial anterior. -Acúmulo de tecido adiposo na região abdominal.

Fonte: Desenvolvido pela autora

Corroborando com as ideias dos autores, destaco que diversos são os sinais visíveis do envelhecimento cutâneo, dentre eles os principais são: pele espessa e amarelada, aparecimento progressivo de rugas e sulcos superficiais e profundos e manchas pigmentadas. Levando em conta o exposto, indica-se alguns cuidados básicos para amenizar e retardar os sinais do envelhecimento, são eles, hábitos saudáveis de alimentação, ingestão de água e cosméticos, cita-se os preenchedores, como principal coadjuvante no tratamento dos sinais de envelhecimento, com ênfase no AH.

## 2.2 PREENCHEDORES FACIAIS

O preenchimento é um procedimento estético para o rejuvenescimento da pele, injetável, moderno, porém não cirúrgico, indicado na terapêutica de sulcos, rugas estáticas, cicatrizes atróficas e para aprimorar o contorno facial, pode ser usado também para ampliar o volume dos lábios e corrigir deformações nasais. Atualmente amplamente utilizados na terapêutica do rejuvenescimento, pois seus resultados são percebidos desde a primeira

aplicação, além da vantagem de não ser um método invasivo, ou seja, não é necessário internação hospitalar ou anestesia geral. (NERI *et. al.*, 2013; TAMURA, 2013; GUTMANN; DUTRA, 2018). Os preenchedores são utilizados levando em consideração a finalidade da aplicação, ele atinge desde a derme superficial, passa pela derme profunda e chega até o tecido subcutâneo, geralmente se usa anestesia local ou tópica. Para o preenchimento labial se usa a anestesia de bloqueio do nervo infraorbitário, aplicando anestesia na região do canino, além disso, deve-se realizar a anestesia do freio labial e das comissuras, utilizando técnica anestésica infiltrativa, similar a anestesia odontológica. A aplicação dos preenchedores pode ser feita em clínicas e consultórios. Dentre os diversos preenchedores faciais, um dos mais usados é o ácido hialurônico, devido a sua praticidade de aplicação, boa margem de segurança e excelente compatibilidade (NERI *et. al.*, 2013; TAMURA, 2013; GUTMANN; DUTRA, 2018).

### 2.2.1 Ácido Hialurônico (AH)

Os primeiros estudos a respeito do AH iniciaram em 1934, no laboratório de bioquímica oftalmológica da universidade da Columbia, Karl Meyer e John Palmer, isolaram o AH do humor vítreo bovino, na década de 40, Meyer e colaboradores isolaram o AH presente na pele, articulações, cordão umbilical e crista de galo. No ano de 1937, Kendall, Heidelberger e Dawson constataram que o polissacarídeo da cápsula do bactérias *Streptococcus* do grupo A hemolítica e o AH possuíam grande semelhança, iniciando assim as pesquisas a respeito do AH de origem microbiana. Em 1950, Meyer e sua equipe averiguaram a morfologia do AH e expuseram as suas propriedades. Trata-se de um polissacarídeo linear de alta massa molar, formado por unidades dissacarídicas polianiônicas de ácido D-glucurônico (GlcUA) e Nacetilglicosamina (GlcNAc) ligados (SANTONI, 2018; PAN *et. al.*, 2013; GARBUGIO; FERRARI, 2010)

O termo Ácido Hialurônico deriva do grego com a palavra hialoide que significa vítreo, é a descrição precisa da aparência do AH, pois hialoide significa transparente relativo ao vidro. O ácido urônico, um monossacarídeo que o compõe, também é inspiração do termo AH. O ácido hialurônico é da família das glicosaminoglicano não sulfatadas, é uma molécula que já está presente no corpo humano, sendo responsável por atrair e reter água ao seu redor,

possibilitando assim mais viço, firmeza e textura a pele. Algumas de suas peculiaridades, distinguem o ácido hialurônico de outros preenchedores, são elas, o tamanho da sua partícula, sua maior viscoelasticidade, a diferença no comprimento de cadeia dos polímeros e o tipo e densidade de *crosslinker*, para assim obter uma melhor acomodação do produto na pele, sem riscos de migração para outros locais (GUTMANN; DUTRA, 2018; REQUENA *et. al.*, 2011; CROSSO; ALVES; ALESSI, 2012; SANTONI, 2018).

A quantidade total de AH no organismo está estimada em 12 gramas, estando na pele a maior parte, cerca de 7g, é ele que fornece o volume, a sustentação, hidratação e elasticidade a pele e sua menor concentração está no sangue. O ácido hialurônico é uma das moléculas mais higroscópicas conhecidas até o momento, pois dispõe da capacidade de se ligar a água em até 1000 vezes o seu volume. Levando esse fato em consideração entende-se que o AH é extremamente relevante para a pele, devido a sua capacidade hidratante e preenchedora, contribuindo para manter e recuperar a elasticidade da pele (SANTONI, 2018)

Por causa da sua consistência gelatinosa e espessa e seu alto grau de hidratação, o AH, age como preenchedor de lacunas na derme, absorvendo choques e fornecendo estabilização, além de contribuir com as propriedades elásticas para formar a rede de estruturas helicoidais. Devido as suas propriedades biológicas de lubrificação, viscoelasticidade, retenção de líquido, biocompatibilidade e sua biodegradabilidade, o AH é retratado na literatura como hidratante potente e restaurador da pele da face, sendo seu potencial de hidratação maior do que outros polissacarídeos, ele influencia na proliferação celular, na diferenciação e no reparo dos tecidos, gerando alterações na disponibilidade e na síntese do AH (SANTONI, 2018).

Ao ressarcir o AH nas camadas profundas do tegumento, é possível restaurar o equilíbrio hídrico, ocorre a filtração, regulação e a distribuição de proteínas nos tecidos e um ambiente físico onde as células se movimentam se forma, cooperando para melhora na estrutura e elasticidade da pele, suavizando as rugas e as linhas de expressão, realçando e restaurando o volume facial, criando volume labial e proporcionando o rejuvenescimento facial. Os fornecedores comercializam o ácido hialurônico em seringa agulhada na forma de gel incolor denso, não particulado, e pode ser acondicionado em temperatura ambiente, como pode ser visto na figura 4. Não há a necessidade de um teste cutâneo antes da aplicação. Por ser um preenchedor não permanente, o AH, dura em média 6 meses, por esse motivo para prolongar a duração do AH é feita a estabilização pela técnica de *crosslinking*, nesta técnica

as moléculas que se ligam ao AH produzem macromoléculas mais estáveis porem com a mesma biocompatibilidade, sendo necessário realizar o cálculo do nível ideal de *crosslinking*, pois quanto maior o nível de crosslinking menor será a propriedade hidrofílica do AH, portanto sua eficácia será reduzida (GUTMANN; DUTRA, 2018; GUTOWSKI, 2016; SANTONI, 2018).

**Figura 4-** Seringa com agulha 40G contendo ácido hialurônico



Fonte: GUTMANN; DUTRA, 2018

O AH industrial é comercializado sob a forma de gel espesso, não particulado, incolor, em seringa agulhada e pode ser armazenado e conservado em temperatura ambiente, contudo sem congelar. É importante, entretanto, evitar a exposição dos produtos hialurônicos ao calor, pois pode estimular a formação de monômeros, potencialmente contribuindo para a inflamação (PAN *et. al.*, 2013; REQUENA *et. al.*, 2011; OLIVEIRA, 2021).

#### 2.2.1.1 Técnica, locais e produtos para a aplicação do AH

O ácido hialurônico na forma de gel injetável é o mais utilizado em abordagens estéticas e configuram os melhores resultados, é geralmente utilizado para o tratamento de rugas, correção do contorno facial e reposição do volume facial, com o preenchimento de sulcos nasojungais (olheiras), de sulcos nasogenianos (“bigode chins”), na região periocular (“pés de galinha”), aumento do volume labial, linha de marionete, região malar, mandibular, mento, pescoço e mãos, cicatriz, sendo usado também na rinomodelação. A quantidade de AH a ser injetado para uma boa correção depende da profundidade dos sulcos, das rugas e também da viscosidade do ácido utilizado. São várias as opções no mercado, e a escolha do AH deve considerar aspectos como: compatibilidade biológica, segurança, estabilidade no local de aplicação, ser de baixo risco de alergia, não desenvolver reação inflamatória, não ser carcinogênico, não ser removido por fagocitose, ser de fácil aplicação, resultar em aparência natural, baixa imunogenicidade, o tempo de reabsorção, a forma de obtenção do produto e o

custo para o paciente. Estas são as características esperadas pelos preenchedores dérmicos, todas elas atendidas pelo AH, o que o torna um produto aceito em todo o mundo para o preenchimento cutâneo temporário, figura 5 (GUTMANN; DUTRA, 2018; GUTOWSKI, 2016; SANTONI, 2018; OLIVEIRA, 2021).

**Figura 5-** Aplicação do Ácido Hialurônico



Fonte: (OLIVEIRA, 2021).

Dentre os AH disponíveis no mercado, podemos citar o Hylaform® (Genzyme Corporation, USA) de origem animal, obtido da crista do galo, sua concentração é de 5,5 mg/ml de AH, já o Restylane® e o o Perlane® (Galderma) não possuem origem animal, e são produzidos pela fermentação bacteriana de Streptococcus, com concentração de 20 mg/ml de AH, o Juvéderm® (Allergan Industrie SAS, França) e o Surgiderm® , tem origem não animal, são produzidos pela fermentação bacteriana de Streptococcus e suas concentrações são de 18m mg/ml a 24 mg/ml de AH, Belotero® (Anteis AS, Suíça) tem origem não animal e concentração de 20 mg/ml a 26 mg/ml de AH, por fim o Redexis® (Prollenium Medical Technologies, Canada) tem origem não animal, é produzido por fermentação bacteriana de Streptococcus, com concentração de 17 mg/ml e 25 mg/ml de AH, entre outros (GUTMANN; DUTRA, 2018; GUTOWSKI, 2016; SANTONI, 2018; OLIVEIRA, 2021).

Antes de se submeter ao procedimento, o paciente deve passar por uma avaliação para saber não só sobre suas expectativas e possíveis resultados, mas também para checar o histórico de saúde, verificando possíveis contraindicações, deve-se investigar o histórico do paciente em relação a distúrbios hemorrágicos, herpes, doenças autoimunes, gravidez, alergias, tendência à formação de queloides e uso de medicamentos, como anticoagulantes, deve se definir o tipo de preenchedor mais adequado para as necessidades específicas do

paciente, a técnica que será utilizada e quais serão os custos do procedimento, também, deve ser realizada documentação fotográfica para registrar a aparência dos pacientes antes do procedimento, assim como para permitir melhor análise das áreas críticas específicas, eventuais assimetrias e comparação com o resultado final (GUTMANN; DUTRA, 2018; GUTOWSKI, 2016; SANTONI, 2018; OLIVEIRA, 2021).

A aplicação é feita na derme superficial, média e profunda. A profundidade de aplicação dependerá da viscosidade do produto, sendo que quanto mais fluido for o produto, mais superficial deverá ser sua aplicação, com isso, quanto mais superficial a aplicação, maior o risco de visibilidade. Em consequência disso, vários produtos de AH passaram a ser usados em diferentes partes do rosto, devido à diferença de tempo de permanência, persistência, injeção e necessidade de anestesia local. Para permitir maior conforto aos pacientes, é preciso um pré-tratamento com formulações tópicas de anestésico durante 30 minutos antes do procedimento. Imediatamente antes, é realizada assepsia com clorexidine alcoólico a 4%. Algumas marcas de AH possuem em sua formulação um anestésico, a lidocaína, sendo assim desnecessário o uso tópico de anestésico (GUTMANN; DUTRA, 2018; GUTOWSKI, 2016; SANTONI, 2018; OLIVEIRA, 2021).

A técnica de aplicação mais utilizada é a retro injeção ou injeção retrógrada, onde se introduz todo o comprimento da agulha na área a ser tratada, injetando-se o material no movimento de retirar a agulha, técnica comumente usada na linha da glabella, sulcos nasolabiais, lábios e sulco lacrimal, dentre outros. A técnica em leque é similar a técnica retrógrada, pois logo que a agulha é completamente retirada da pele, ela é reinserida em outra direção, e o produto é novamente injetado em uma via retrógrada. Esse processo é repetido inúmeras vezes em direções diferentes até a correção adequada ser alcançada. Essa abordagem é particularmente útil no aumento malar, mas é também usada na correção do sulco nasolabial. Na técnica de linhas cruzadas (rede ou malha) são realizadas injeções paralelas entre si, posteriormente injeções cruzadas perpendicularmente com as linhas paralelas iniciais, propondo o preenchimento de grandes áreas ou para a restauração de volume, sendo usada também para linhas de marionete e aumento de bochecha (GUTMANN; DUTRA, 2018; GUTOWSKI, 2016; SANTONI, 2018; OLIVEIRA, 2021). Na técnica pontual seriada a aplicação é feita ponto a ponto, sendo realizada em pontos bem próximos para prevenir irregularidades. Essa técnica é geralmente utilizada na correção do sulco lacrimal, no



aumento de labial e no tratamento de outras rugas e sulcos. As técnicas podem ser combinadas durante o preenchimento. Após o produto ser injetado, o local poderá ser modelado com a ponta dos dedos para suavizar qualquer irregularidade. Desta forma a técnica correta é crucial; injeções muito superficiais podem causar irregularidades aparentes e nódulos, enquanto injeções muito profundas podem ser ineficazes. O preenchimento com AH não requer cuidados especiais e não interfere com a rotina do paciente. Pode-se utilizar gelo logo após a aplicação e até mesmo no dia seguinte, caso necessário. Deve-se evitar a manipulação de área tratada exercícios físicos e exposição solar e outras fontes de calor ou frio, em média, recomenda-se aplicar na mesma região anatômica 1 ml, no máximo 2 ml, em 80% dos pacientes, geralmente é suficiente usar 1 ml de produto. Se for necessário mais produto, sugere-se um reforço em outra sessão de tratamento (GUTMANN; DUTRA, 2018; GUTOWSKI, 2016; SANTONI, 2018; OLIVEIRA, 2021).

#### *2.2.1.2 Riscos da aplicação do ácido hialurônico*

Embora os preenchimentos faciais tenham um perfil de segurança muito favorável, não há existência de preenchedor totalmente desprovido de riscos, e mesmo profissionais experientes podem se deparar com reações imediatas, como eritema, sangramentos, nodulação e necroses. Sendo assim, é de grande importância o conhecimento das possíveis complicações que podem ocorrer nesse procedimento, o profissional deve estar apto a identificar, classificar e saber tratá-la (GUTMANN; DUTRA, 2018).

#### *2.2.1.3 Efeitos colaterais precoces do ácido hialurônico*

Este ácido é considerado padrão ouro em procedimentos estéticos para correção de rugas, perda de contorno e reposição de volume facial. Embora seja uma substância degradável pelo organismo e a maioria dos seus efeitos adversos ser apenas inestético, as complicações exigem um tratamento efetivo e rápido com o intuito de diminuir o risco de sequelas ou morbidades (GUTMANN; DUTRA, 2018). Sendo ainda considerado como seguro, o implante dérmico de AH não está isento de riscos e nem de reações adversas, sendo elas reações inflamatórias, pequenos hematomas, eritema, infecção, nódulos, abscessos nos

locais de aplicação, cicatrizes hipertróficas, necrose tecidual advinda de aplicação intravascular ou compressão da rede vascular adjacente, edema persistente e granulomas. Ressalta-se que edema persistente e granulomas podem ser desencadeados por alergia a material que contenham divinil sulfona e butanediol-diglicidil-éter, ou resposta imunológica aos componentes proteicos presentes nas preparações de AH. Estas complicações podem ser tratadas com aplicação local de hialuronidase (FERREIRA; CAPOBIANCO, 2016; CROCCO; ALVES; ALESSI, 2012; TAMURA, 2013; GUTMANN; DUTRA, 2018; GUIMARÃES, 2021)

As complicações também podem ser decorrentes de inexperiência do aplicador, técnica incorreta ou inerente ao próprio produto, considerando suas diferentes origens, formulações e concentrações (CROCCO; ALVES; ALESSI, 2012; FERREIRA; CAPOBIANCO, 2016). A glabella é considerada área de risco, pela possibilidade de comprometimento vascular importante, levando a efeitos colaterais graves, como necrose tecidual e até cegueira. Os feixes vasculares supratroclear e supraorbitario, onde está localizado os ramos da artéria carótida interna irrigam a glabella, a parede nasal e a porção centro-inferior da fronte. A necrose tecidual nesses territórios pode ocorrer por injeção intravascular, compressão por grandes volumes de AH e/ou injúria vascular, diminuindo o suprimento sanguíneo local. Há, no entanto, outras hipóteses para o trajeto de embolização ocasionando cegueira a partir de preenchimentos na fronte medial e lateral. Há relatos de isquemia cerebral devido a difusão do material injetado para o território da carótida interna (FERREIRA; CAPOBIANCO, 2016; CROCCO; ALVES; ALESSI, 2012; TAMURA, 2013; GUTMANN; DUTRA, 2018; GUIMARÃES, 2021)

Os efeitos colaterais podem ser divididos em precoces e tardios. O Eritema e edema geralmente são imediatos e observados na maioria dos casos, ocorrem por inflamação local em resposta à injúria tecidual e pela propriedade hidrofílica do AH. Podem ainda ser agravado por múltiplas injeções, material espesso e técnica incorreta de aplicação. Para aliviar deve-se colocar gelo durante cinco a dez minutos e manter a cabeça elevada, costuma regredir em horas ou em um ou dois dias. O edema pode ser evitado ou minimizado pelo uso de anestésico com epinefrina, compressa fria e menor número de picadas na pele. A equimose/hematoma geralmente ocorre imediatamente por perfuração de pequenos vasos no local da aplicação ou por compressão e ruptura secundária dos vasos. Deve-se fazer compressão local imediata

(FERREIRA; CAPOBIANCO, 2016; CROCCO; ALVES; ALESSI, 2012; TAMURA, 2013; GUTMANN; DUTRA, 2018; GUIMARÃES, 2021)

Há maior risco de sangramento volumoso se houver ruptura de vasos profundos. Recomenda-se realizar a aplicação em local com boa iluminação para evitar a perfuração dos vasos. É importante saber que os preenchedores associados à lidocaína promovem vasodilatação e podem aumentar o risco de sangramento local. Geralmente melhoram em cinco a dez dias e não interferem no resultado final. Nos casos de sangramento abundante pode ser necessário a cauterização do vaso. A necrose é uma complicação rara, ocasionada por compressão local, supercorreção, intensa inflamação ou aplicação intra-arterial acidental, com embolização vascular. Casos relatados ocorreram na área das artérias angular, região nasolabial e supratrocLEAR. Não existe consenso quanto ao tratamento ideal nesses casos, mas é importante ter cuidados locais de higiene, realizar compressas mornas, massagem local para dissolver o êmbolo e pasta de nitroglicerina a 2% (FERREIRA; CAPOBIANCO, 2016; CROCCO; ALVES; ALESSI, 2012; TAMURA, 2013; GUTMANN; DUTRA, 2018; GUIMARÃES, 2021). Também é descrita a injeção de hialuronidase o mais precoce possível, nas primeiras 24 horas do procedimento, reduzindo dos danos causados pela necrose. No caso de embolização pode-se realizar heparinização plena do paciente. As oclusões venosas são geralmente mais tardias, de evolução mais lenta, com menos dor local e tom azulado na pele. A infecção é provavelmente decorrente de contaminação do produto ou técnica inadequada de assepsia do paciente. Os autores acreditam que a contaminação ocorre por má higienização da pele. Os nódulos geralmente são observados a curto e médio prazos, manifesta-se como pápulas esbranquiçadas ou normocrômicas. Ocorrem na maioria das vezes por má técnica de aplicação e por injeção muito superficial do AH. O tratamento pode ser feito com massagem local, e em casos extremos o corticoide oral está indicado. Nos casos graves pode ser realizada remoção cirúrgica do material. Felizmente, a maioria dos casos tem resolução espontânea (FERREIRA; CAPOBIANCO, 2016; CROCCO; ALVES; ALESSI, 2012; TAMURA, 2013; GUTMANN; DUTRA, 2018; GUIMARÃES, 2021)

Os granulomas ocorrem em 0,01 a 1% dos casos, entre seis e 24 meses após aplicação dos preenchedores. Surgem como nódulos palpáveis não dolorosos no trajeto de aplicação dos preenchedores. Acredita-se que essas reações ocorram pela presença de impurezas no processo de fermentação bacteriana na produção do ácido hialurônico e não decorrentes de

hipersensibilidade ao próprio produto. O tratamento é controverso, e pode ser realizada aplicação de hialuronidase com concentrações que variam de 50U/mL<sup>10</sup> a 150U/mL<sup>17</sup> ou infiltração intralesional de corticoide (FERREIRA; CAPOBIANCO, 2016; CROCCO; ALVES; ALESSI, 2012; TAMURA, 2013; GUTMANN; DUTRA, 2018; GUIMARÃES, 2021).

As reações alérgicas são descritas em 0,1% dos casos, inicia-se entre três e sete dias após a aplicação do produto, prazo, entretanto, que se pode estender até o período de um a seis meses, o tratamento descrito é com corticoide oral ou infiltração intralesional de corticoide. As cicatrizes hipertróficas podem estar nos locais de puntura da pele, podendo estar relacionada com histórico de queloides, o tratamento é feito com corticoide oclusivo. As contraindicações para o preenchimento com AH são gravidez, lactação, doenças sistêmicas autoimunes e imunodepressão, distúrbios de coagulação ou uso de anticoagulantes, inflamação ou infecção no local a ser tratado e pacientes com distúrbio de comportamento (FERREIRA; CAPOBIANCO, 2016; CROCCO; ALVES; ALESSI, 2012; TAMURA, 2013; GUTMANN; DUTRA, 2018; GUIMARÃES, 2021).

### 3 METODOLOGIA

Para o presente estudo, foram realizados os seguintes procedimentos: Realizou-se uma pesquisa bibliográfica nas principais bases de dados: Biblioteca Virtual em Saúde (BVS); Scientific Electronic Library Online (SciELO) e Lilacs. Tendo em vista que a proposta deste trabalho é realizar uma abordagem descritiva acerca dos aspectos gerais, técnicas de aplicação e possíveis complicações no uso do ácido hialurônico na biomedicina. Foram utilizadas as seguintes palavras-chaves: preenchedores, envelhecimento facial, ácido hialurônico e biomedicina estética.

A pesquisa bibliográfica foi realizada no período compreendido entre 01 de dezembro de 2020 e 11 de abril de 2021 usando materiais publicados nos últimos 10 anos. Para critério de inclusão, os materiais deveriam relacionar-se a temática, materiais localizados na pesquisa bibliográfica que não contemplassem nenhum dos critérios anteriormente descritos ou que não tivessem disponibilidade de referências não foram selecionados para inclusão neste artigo.

#### 4 RESULTADOS E DISCUSSÕES

O estudo da literatura atual demonstra que de maneira geral o AH é uma alternativa eficaz para o tratamento do envelhecimento facial conferindo volume, sustentação, hidratação, e elasticidade à pele, melhorando assim, sua estrutura e as linhas de expressão. O seu uso tem se tornado muito frequente, pela sua capacidade de atuar como preenchedor dérmico na correção de lábios, malar, mento dentre outras imperfeições, repondo assim o volume facial perdido com o passar dos anos. Existem ainda poucos estudos científicos que comprovem a resistência a longo prazo do ácido hialurônico ou que forneçam dados que provem a durabilidade de cada produto. Em contrapartida temos no mercado um grande número de apresentações comerciais disponíveis. Este trabalho tornou-se importante para o aprofundamento do tema, pois permite compreender melhor a função, durabilidade e efeitos do ácido hialurônico.

Sabe-se que o uso do AH para tratamentos estéticos, como harmonização facial, está em crescimento nos últimos anos. Apesar de ser considerado seguro e eficaz por sua biocompatibilidade, deve-se atentar para os riscos e as possíveis complicações, precoces e tardias: resposta inflamatória, eritema, edema, sensibilidade, dor, nodulações, ulcerações, crostas, necrose, embolia vascular, cegueira, formação de biofilme, granuloma, entre outros. Por isso, para o uso adequado, necessita-se de profissionais habilitados, com extenso conhecimento da anatomia da face e compreendam a história clínica individual. É importante avaliar os riscos e benefícios dessa aplicação e informar ao paciente todas as possibilidades de efeitos adversos, para que seja feita uma decisão conjunta e consciente.

#### CONSIDERAÇÕES FINAIS

É de conhecimento que o envelhecimento cutâneo é um processo natural, gradativo e contínuo, determinado por processos intrínsecos e extrínsecos. Com o passar do tempo, essas alterações levam ao declínio dos níveis de colágeno, elastina e fibroblastos e consequentemente o AH também se encontra em baixas concentrações, com perda da elasticidade e flexibilidade e posteriormente formação de rugas e desidratação. Um produto para retardar os dados do envelhecimento, o AH injetável, pode melhorar o aspecto facial,

pois apresenta vários benefícios e funções como volume, sustentação, hidratação e elasticidade. Sendo um implante temporário, o AH vem sendo muito utilizado como um procedimento prático, que restaura a aparência de uma pele saudável e melhora linhas e rugas faciais.

Existem vários laboratórios que fabricam produtos a base desse ácido; e quando utilizado de forma minimamente invasiva, pode apresentar alguns efeitos colaterais, mas poucos artigos relataram complicações graves, uma vez que o AH faz parte da constituição natural da derme. A aplicação de AH tem crescido, mas os profissionais habilitados como: médicos, biomédicos, farmacêuticos e odontologistas, devem ter o devido cuidado em sua aplicação, bem como ressaltar para seus pacientes os efeitos do ativo para que o mesmo consiga perceber os resultados prometidos na restauração do preenchimento facial. Portanto, o AH é um bom coadjuvante para retardar o envelhecimento facial, combatendo os sinais de envelhecimento, possibilitando uma pele com aspecto mais jovem e hidratada

## REFERÊNCIAS

CROCCO, E. I.; ALVES, R. O.; ALESSI, C. Eventos adversos do ácido hialurônico injetável. **Surgical & cosmetic dermatology**, v. 4, n. 3, p. 259-263, 2012.

DA ROCHA BRITO, D. C.; FERREIRA, L. A. Estudo de pré-formulação de gel contendo ácido hialurônico em embalagem massageadora microvibratória. **Psicologia e Saúde em debate**, v. 4, n. 1, p. 130-146, 2018.

DANTAS, S. Fonseca Ingênito Moreira *et. al.* As eficácias a curto e longo prazo do preenchimento com ácido hialurônico no rejuvenescimento facial. **Saúde & ciência em ação**, v. 5, n. 1, p. 63-81, 2019.

ESMERALDO, Arthur Rafael Amorim Alves *et. al.* Atlas virtual interativo de histologia e biologia celular. 2014.

FERREIRA, N. R.; CAPOBIANCO, M. P. Uso do ácido hialurônico na prevenção do envelhecimento facial. **Revista Científica UNILAGO**, v. 1, n. 1, p. 1-10, 2016.

GARBUGIO, A. F.; FERRARI, G. F. Os benefícios do ácido hialurônico no envelhecimento facial. **Revista UNINGÁ Review**, Paraná, v. 2, n. 4, p. 25-36, 2010.

GUIMARÃES, A. C. R. C. *et. al.* Efeitos deletérios do uso do ácido hialurônico para fins estéticos. **Brazilian Journal of Health Review**, v. 4, n. 2, p. 6103-6115, 2021.

GUTMANN, I. E.; DUTRA, R. T. Reações adversas associadas ao uso de preenchedores faciais com ácido hialurônico. **Revista eletrônica biociências, biotecnologia e saúde**, v. 11, n. 20, p. 7-17, 2018.

GUTOWSKI, K. A. Hyaluronic Acid Fillers. **Clin Plast Surg**, v. 43, n. 3, p. 489-96, 2016.

HOORENS, I.; ONGENAE, K. Primary focal hyperhidrosis: current treatment options and a step-by-step approach. **Journal of the European Academy of Dermatology and Venereology**, v. 26, n. 1, p. 1-8, 2012.

JUNQUEIRA, L. C.; CARNEIRO, J. Histologia Básica: Texto e Atlas. 12. **Koogan**, Guanabara, p. 568, 2013.

MONTANARI, T. **Histologia**: texto, atlas e roteiro de aulas práticas. 2016.

NAYLOR, E. C.; WATSON, R. E. B; SHERRATT, M. J. Molecular aspects of skin ageing. **Maturitas**, v. 69, n. 3, p. 249-256, 2011.

NERI, SRNG *et. al.* O uso da hialuronidase nas complicações causadas pelo ácido hialurônico para a volumização da face: relato de caso. **Surg Cosmet Dermatol**, v. 5, n. 4, p. 364-6, 2013.

OLIVEIRA, C. S. *et. al.* Fototerapia, cuidados e atuação da Enfermagem. **UNICiências**, v. 15, n. 1, 2011.

PAN, N. C. *et. al.* Ácido hialurônico: características, produção microbiana e aplicações industriais. **BBR-biochemistry and biotechnology reports**, v. 2, n. 4, p. 42-58, 2013.

PAPAZIAN, M. F. *et. al.* Principais aspectos dos preenchedores faciais. **Revista Faipe**, v. 8, n. 1, p. 101-116, 2018.

PEREIRA, K. P.; DELAY, C. E. Ácido hialurônico na hidratação facial. **Universidade Tuiuti do Paraná**, 2017.

REQUENA, L. *et. al.* Adverse reactions to injectable soft tissue fillers. **Journal of the American Academy of Dermatology**, v. 64, n. 1, p. 1-34, 2011.

RUIVO, A. P. **Envelhecimento Cutâneo**: fatores influentes, ingredientes ativos e estratégias de veiculação. 2014. Tese de Doutorado. [sn].

SALLES, A. G. *et. al.* Avaliação clínica e da espessura cutânea um ano após preenchimento de ácido hialurônico. **Revista Brasileira de Cirurgia Plástica**, v. 26, n. 1, p. 66-69, 2011.

SANTONI, M. T. S. **Uso de ácido hialurônico injetável na estética facial**: uma revisão da literatura. 2018.

SOUSA, N. F. da S. *et. al.* Envelhecimento ativo: prevalência e diferenças de gênero e idade em estudo de base populacional. **Cadernos de saúde pública**, v. 34, p. e00173317, 2018.

TAMURA, B. M. Topografia facial das áreas de injeção de preenchedores e seus riscos. **Surgical & Cosmetic Dermatology**, v. 5, n. 3, p. 234-238, 2013.